



PME

Efectividad clínica en las enfermedades exantemáticas de la niñez / 2

I. Cuadro clínico

El segundo paso para hacer un diagnóstico diferencial entre las diversas enfermedades exantemáticas es conocer algunas de las características clínicas que las distingue entre ellas, como son:

- periodo de incubación y contagiosidad
- características del exantema:
 - morfología
 - distribución
 - duración
- otros signos y síntomas que acompañan al exantema

I. Periodo de incubación y contagiosidad

Si un niño susceptible* (edad, estación, lugar) se expone a un contacto enfermo mediante los mecanismos de transmisión descritos (ver cuadro 1), es necesario conocer:

- Si el tiempo que ha transcurrido desde que existió el contacto con el enfermo se encuentra comprendido dentro del periodo de incubación de la enfermedad.
- Si la exposición ocurrió durante el periodo en que la enfermedad se contagia.

* Niños sin inmunidad específica, debido a que no poseen anticuerpos maternos (no han sido infectados o no han sido vacunados)



NLS
Núcleo de Liderazgo en Salud

DIRECTORIO

Dr. Julio Frenk
SECRETARIO DE SALUD
Dr. Enrique Ruelas
SUBSECRETARIO DE INNOVACIÓN Y CALIDAD
Dr. Héctor Hernández Llamas
COORDINADOR EJECUTIVO DEL FORTALECIMIENTO DE LA OFERTA DE SERVICIOS DE SALUD
Dr. Eduardo Pesqueira
DIRECTOR GENERAL DE PLANEACIÓN Y DESARROLLO DE SALUD
Dr. Mauricio Hernández
DIRECTOR GENERAL DEL INSTITUTO NACIONAL DE SALUD PÚBLICA
Dr. Miguel Ángel González Block
DIRECTOR EJECUTIVO DEL CENTRO DE INVESTIGACIÓN EN SISTEMAS DE SALUD

AUTOR

Dr. Sarbelio Moreno • INCMyNSZ

Revisores

Dr. José Luis Díaz Ortega • INSP
Dr. Marte Hernández • INP
Dr. Melchor Sánchez • FacMedUNAM
Dr. Carlos Carrillo • INSP

COMITÉ EDITORIAL

Dra. Gladys Faba Beaumont • INSP
Lic. Ana Bellinghausen Rico • INSP
Dr. Juan Francisco Molina • INSP

Diseño • Arroyo + Cerda, S.C.
Producción • Grupo Impresor Profesional, S.A. de C.V.

Boletín informativo editado por el Instituto Nacional de Salud Pública y la Secretaría de Salud Ave. Universidad #655, Cuernavaca, C.P. 62508, Morelos, México

El NLS es un programa de colaboración entre el INSP y la SSA.

<http://www.insp.mx/nls/bpme>

Referencias bibliográficas

1. American Academy of Pediatrics. Sarampión. In: Pickering LK, ed. Red Book (Libro Rojo). 26 ed. México: Intersistemas, 2004: 599-610.
2. Veitia-Velázquez J, Saltigeral-Simental P, Velázquez-Monroy O, Carlos Á-L. Sarampión. In: González-Saldaña N, Torales-Torales AN, Gómez-Barreto D, eds. Infectología Clínica Pediátrica. 7 ed. México: McGraw-Hill Interamericana, 2004: 353-362.
3. Perry RT, Halsey NA. The clinical significance of measles: a review. *J Infect Dis* 2004;189 Suppl 1:54-16.
4. American Academy of Pediatrics. Rubéola. In: Pickering LK, ed. Red Book (Libro Rojo). 26 ed. México: Intersistemas, 2004: 588-93.
5. Morayta-Ramírez A, Torales-Torales AN, Gómez-Altamirano CM, Flores-Hernández A, Rodríguez-Melo FI. Rubéola o sarampión alemán. In: González-Saldaña N, Torales-Torales AN, Gómez-Barreto D, eds. Infectología Clínica Pediátrica. 7 ed. México: McGraw-Hill Interamericana, 2004: 363-376.
6. Banatvala JE, Brown DW. Rubella. *Lancet* 2004;363(9415):1127-37.
7. Weir E, Sider D. A refresher on rubella. *CMAJ* 2005;172(13):1680-1.
8. American Academy of Pediatrics. Varicela-zóster, virus, infecciones. In: Pickering LK, ed. Red Book (Libro Rojo). 26 ed. México: Intersistemas, 2004: 693-707.
9. English R. Varicella. *Pediatr Rev* 2003;24(11):372-9.
10. Pérez-Escobedo JC, González-Saldaña N. Varicela. In: Pérez-Escobedo JC, González-Saldaña N, eds. Infectología Clínica Pediátrica. 7 ed. México: McGraw-Hill Interamericana, 2004: 377-402.
11. Arvin AM. Varicella-Zoster Virus. In: Long SS, Pickering LK, Prober CG, eds. Long: Principles and Practice of Pediatric Infectious Diseases. Second ed. New York: Churchill Livingstone, 2003: 1041-1050.
12. Kumate J, Muñoz O, Gutiérrez G, Santos-Preciado JL. Escarlatina y otras infecciones estreptocócicas. In: Kumate J, Muñoz O, Gutiérrez G, Santos-Preciado JL, eds. Manual de Infectología Clínica. 15 ed. México: Francisco Méndez Cervantes, Francisco Méndez Oteo, 1998: 313-321.
13. Palau-Castaño JM, Saltigeral-Simental P, Hernández-Porrás M. Escarlatina. In: González-Saldaña N, Torales-Torales AN, Gómez-Barreto D, eds. Infectología Clínica Pediátrica. 7 ed. México: McGraw-Hill Interamericana, 2004: 403-407.
14. De Bolle L, Naesens L, De Clercq E. Update on human herpesvirus 6 biology, clinical features, and therapy. *Clin Microbiol Rev* 2005;18(1):217-45.
15. American Academy of Pediatrics. Humano, virus herpético 6 (incluido el de roséola) y 7. In: Pickering LK, ed. Red Book (Libro Rojo). 26 ed. México: Intersistemas, 2004: 447-448.
16. Campadelli-Fiume G, Mirandola P, Menotti L. Human herpesvirus 6: An emerging pathogen. *Emerg Infect Dis* 1999;5(3):353-66.
17. American Academy of Pediatrics. Parvovirus B19 (Eritema Infeccioso, quinta enfermedad). In: Pickering LK, ed. Red Book (Libro Rojo). 26 ed. México: Intersistemas, 2004: 535-538.
18. Heegaard ED, Brown KE. Human parvovirus B19. *Clin Microbiol Rev* 2002;15(3):485-505.
19. Kumate J, Muñoz O, Gutiérrez G, Santos-Preciado JL. Otras enfermedades exantemáticas. In: Kumate J, Muñoz O, Gutiérrez G, Santos-Preciado JL, eds. Manual de Infectología Clínica. 15 ed. México: Francisco Méndez Cervantes, Francisco Méndez Oteo, 1998: 323-328.
20. Ergaz Z, Ornoy A. Parvovirus B19 in pregnancy. *Reprod Toxicol* 2006;21(4):421-35.
21. American Academy of Pediatrics. Enterovirus, infecciones (no poliomielíticos). In: Pickering LK, ed. Red Book (Libro Rojo). 26 ed. México: Intersistemas, 2004: 292-293.
22. Enteroviruses: Polioviruses, Coxsackieviruses, Echoviruses, and Newer Enteroviruses. In: Knipe DM, Howley PM, Griffin DE, et al., eds. Fields Virology. 4th ed. Philadelphia: Lippincott Williams & Wilkins, 2001.
23. American Academy of Pediatrics. Epstein-Barr, virus, infecciones (mononucleosis infecciosa) In: Pickering LK, ed. Red Book (Libro Rojo). 26 ed. México: Intersistemas, 2004: 293-296.
24. Macsween KF, Crawford DH. Epstein-Barr virus-recent advances. *Lancet Infect Dis* 2003;3(3):131-40.
25. Habif TP. Exanthems and Drug Eruptions. In: Habif TP, ed. Clinical Dermatology. A color guide to diagnosis and therapy. 4th ed. Philadelphia, Pennsylvania: Mosby, 2004: 457-484.
26. Kumate J, Muñoz O, Gutiérrez G, Santos-Preciado JL. Sarampión. In: Kumate J, Muñoz O, Gutiérrez G, Santos-Preciado JL, eds. Manual de Infectología Clínica. 15 ed. México: Francisco Méndez Cervantes, Francisco Méndez Oteo, 1998: 295-304.
27. Jarvi JF. Pediatric exanthems: recognize the rash. *Jaapa* 2001;14(4):29-32, 35-6.
28. NOM-036-SSA2-2002. Prevención y control de enfermedades, aplicación de vacunas, toxoides, sueros, antitoxinas e inmunoglobulinas en el humano.
29. Kumate J, Muñoz O, Gutiérrez G, Santos-Preciado JL. Varicela-zóster. In: Kumate J, Muñoz O, Gutiérrez G, Santos-Preciado JL, eds. Manual de Infectología Clínica. 15 ed. México: Francisco Méndez Cervantes, Francisco Méndez Oteo, 1998: 305-312.
30. Toods JK. Streptococcal Infections. In: Gershon AA, Hotez PJ, Katz SL, eds. Krugman's Infectious Diseases of Children. 11th ed. St. Louis, MO: Mosby, 2004: 341-54.
31. Bisno AL, Stevens DL. Streptococcus pyogenes. In: Mandell GL, Bennett JE, Dolin R, eds. Mandell, Bennett, & Dolin: Principles and Practice of Infectious Diseases. Sixth ed. New York: Churchill Livingstone, 2005: 2362-2378.
32. Shulman ST, Tanz RR. Streptococcus pyogenes (Group A Streptococcus). In: Long SS, Pickering LK, Prober CG, eds. Long: Principles and Practice of Pediatric Infectious Diseases. Second ed. New York: Churchill Livingstone, 2003: 116-119.
33. Abdel-Haq NM, Asmar BI. Human herpesvirus 6 (HHV6) infection. *Indian J Pediatr* 2004;71(1):89-96.
34. Jackson MA, Sommerauer JF. Human herpesviruses 6 and 7. *Pediatr Infect Dis J* 2002;21(6):565-6.
35. Junker AK. Epstein-Barr virus. *Pediatr Rev* 2005;26(3):79-85.
36. Ebell MH. Epstein-Barr virus infectious mononucleosis. *Am Fam Physician* 2004;70(7):1279-87.
37. Perez-Yarza EG, Arranz L, Alustiza J, et al. [Hospital admissions for varicella complications in children aged less than 15 years old]. *An Pediatr (Barc)* 2003;59(3):229-33.
38. Ward KN. Human herpesviruses-6 and -7 infections. *Curr Opin Infect Dis* 2005;18(3):247-52.
39. Ward KN. The natural history and laboratory diagnosis of human herpesviruses-6 and -7 infections in the immunocompetent. *J Clin Virol* 2005;32(3):183-93.
40. www.dgepi.salud.gob.mx/index.htm.
41. Tregnagli MW. Vacunación contra sarampión, rubéola y parotiditis (vacuna triple vírica). In: Tregnagli MW, Ceballos A, eds. Manual de vacunas de Latinoamérica. 3 ed. México: RR Donneley Moore, 2005: 113-126.
42. Tregnagli MW. Vacunación contra la varicela. In: Tregnagli MW, Ceballos A, eds. Manual de vacunas de Latinoamérica. 3 ed. México: RR Donneley Moore, 2005: 156-175.

CUADRO 1. PERIODO DE INCUBACIÓN Y CONTAGIO DE LAS ENFERMEDADES EXANTEMÁTICAS			
ENFERMEDAD	PERIODO DE INCUBACIÓN	PERIODO DE CONTAGIO	INMUNIDAD ADQUIRIDA
Sarampión	7 - 21 días ^{1,3}	4 días antes y 4 días después de la aparición del exantema ^{1,2} Mayor transmisión 3 días antes que aparezca el exantema ³	Si ¹
Rubéola	14 - 23 días ^{4,6}	De 10 días antes a 7 días después de la aparición del exantema. Los niños con rubéola congénita excretan el virus hasta durante un año ^{4,7}	Si ⁴
Varicela	10 - 21 días ⁸⁻¹⁰	1-2 días antes a 4-5 días después de la aparición del exantema ⁸⁻¹¹	Si. Como todos los herpesviridae, queda en estado latente y en condiciones de inmunosupresión, se reactiva y causa herpes zóster ^{8,9}
Escarlatina	1 - 7 días ^{12,13}	Origen respiratorio:10-21 días Origen cutáneo: varias semanas Con tratamiento: 48 horas ^{12,13}	Inmunidad específica contra tipo y toxina (A, B y C) de EBHGA. En los pocos casos en que se repite la escarlatina, es debido a una toxina diferente a la que ocasionó la primera infección ¹²⁻¹³
Exantema súbito	HHV6: 7-14 días, HHV7: se desconoce ^{14,15}	Excreción de por vida en niños sanos, transmisión principalmente de adultos cuidadores a niños ^{14,16}	Si, pero se ha descrito reinfección por VHH6A ó VHH7 en niños previamente infectados con VHH6B ^{12,13}
Eritema infeccioso	4-21 días ¹⁷⁻¹⁹	6-11 días previos al exantema ¹⁷⁻¹⁹	Si ²⁰
Enterovirus	2-14 días ^{19,21}	3-4 semanas, depende de la excreción fecal del virus ^{19,21}	Específica para cada serotipo de ECHO, coxsackie y enterovirus ²²
Mononucleosis infecciosa	30 - 50 días ^{23,24}	Inicia muchos meses después de la infección, portador asintomático, excreción intermitente toda la vida ^{23,24}	No ^{23,24}

* Cuadro integrado por el Dr. Sarbelio Moreno, 2006

2. Características del exantema

- Para distinguir el exantema que ocurre entre las diferentes enfermedades es importante tomar en cuenta:

- Morfología: macular, papular, maculopapular, vesicular, petequeal, urticariforme, etc.
- Enantema: presente o no
- El sitio donde aparece primero (cabeza, tronco, extremidades), su diseminación (cefalo-caudal, centrífuga, súbita generalizada)
- Etapa de la enfermedad en la que aparece (síntoma inicial, precedido de periodo prodrómico) y duración del mismo

CUADRO 2. CARACTERÍSTICAS DEL EXANTEMA			
ENFERMEDAD	MORFOLOGÍA	DISTRIBUCIÓN (ver figura 1)	DURACIÓN
Sarampión	Exantema: máculas y pápulas eritematosas que se vuelven confluentes, desaparecen a la presión y se vuelven color marrón con descamación fina. Al volverse marrón ya no desaparecen a la presión ²⁵⁻²⁷	Exantema: inicia en la línea del cuero cabelludo, cuello y cara. Extensión cefalo-caudal ²⁵	Exantema aparece entre los días 4 y 5, dura 3 o más días ^{25,27,28}
Rubéola	Maculopapular generalizado de color rosa, bien delimitado ^{25,27}	Inicia en cara y migra al tronco ²⁵ Al alcanzar los hombros desaparece de la cara ²⁷	Signo inicial, dentro de las 24 primeras horas de la infección. Dura 3 a 5 días
Varicela	Máculas pruríticas eritematosas que se tornan pápulas y posteriormente vesículas de contenido líquido seroso (aparición de lágrimas sobre una base eritematosa) que al reventar forman costras pruriginosas que dejan cicatrices permanentes. Lesiones en diferentes estadios simultáneas. Respetan plantas y palmas <i>excepto en casos graves</i> . ^{9,11,25,27,29}	Inicia en el tronco y se disemina hacia las extremidades y la cara. Es más frecuente en brazos y muslos que antebrazos y piernas, menos intensa en la parte superior de la cara y más profusa en tronco; aproximadamente provoca 300 a 400 lesiones (50 a 1,000 de acuerdo a inmunocompetencia). 3 a 4 brotes (hasta 7 en inmuno-deprimidos) ^{8,9,27,29}	Aparece 10 a 21 días después del inicio de la infección. Dura de 3 a 7 días; el promedio entre la aparición de la primera lesión y la formación de la última costra es de 4 a 5 días ^{9,11}
Escarlatina	Pápulas confluentes con lesiones puntiformes sobre fondo rojo brillante, con apariencia de quemadura solar y sensación táctil de lija. Descamación en puntas de dedos y ortijos ^{12,13,30-32}	Inicia en parte superior del tronco y después se disemina a parte inferior del mismo y extremidades respetando palmas y plantas, el brote suele aparecer en la cara y es más acentuado en axilas, ingles, nalgas y cuello. Se caracteriza por carrillos congestionados con palidez peri-oral y líneas petequiales (signo de Pastia) en fosa poplítea e ingles. ^{11,31,32}	Aparece al segundo día del inicio de la enfermedad y dura de 4 a 5 días ^{27,31}
Exantema súbito	Máculas y pápulas rosa pálido, con forma de almendra, bien delimitadas que se tornan blancas a la presión ^{25,27}	Predominan en tronco, cuello y extremidades proximales ^{11,31,32}	Aparición súbita al inicio de la enfermedad, dura 1 a 2 días ^{27,31}
Eritema infeccioso	Eritema maculopapular eritematoso confluyente de bordes bien limitados, circunscrito a la cara. En las extremidades desvanecimiento en su centro, llamándosele exantema anular, en trama o reticular ^{19,25,27}	Circunscrito a los carrillos y ambos lados de la nariz (mejilla abofeteada) respetando la región peribucal. Persiste 2 días y aparece en las superficies extensoras, proximales de las extremidades, 1 a 2 días después se extiende a superficies flexoras y distales de extremidades, tronco y región glútea ^{19,25}	Aparece a los 10 días de haber iniciado la enfermedad y puede durar tanto como 1 a 14 días (en la mayoría de los casos sólo aparece de 3-4 días). Puede reaparecer meses después por exposición a calor, luz solar o estrés ^{25,27}
Enterovirus	Maculo-papular, eritematoso, confluyente. Pueden ser vesiculares, urticariformes o petequiales. La mayoría no deja pigmentación ni cicatriz ^{19,25}	Generalizado (a excepción de EPMB) Habitualmente respetan palmas y plantas ^{19,25}	Aparecen en cualquier momento del curso de la enfermedad ^{19,25}
EPMB	Enantema: erosiones en la boca que asemejan aftas herpéticas Exantema: máculas eritematosas que se tornan vesículas de pared delgada, con apariencia de ampollas, sobre un fondo eritematoso ^{25,27}	Enantema: cara interna de carrillos (hasta 10) Exantema: manos, pies y nalgas ^{25,27}	Enantema: Signo inicial Exantema: 24 horas después del enantema. Dura 7 días ^{25,27}
Mononucleosis infecciosa	Maculo-papular eritematoso (sólo el 15% de los enfermos) ²⁷	Inicia en tronco y brazos y posteriormente migra a la cara. Los pacientes con mononucleosis sin exantema que toman ampicilina presentan exantema maculopapular generalizado en 80% de los casos ²⁷	Aparecen al cuarto día del inicio de la enfermedad y de duración variable ²⁷

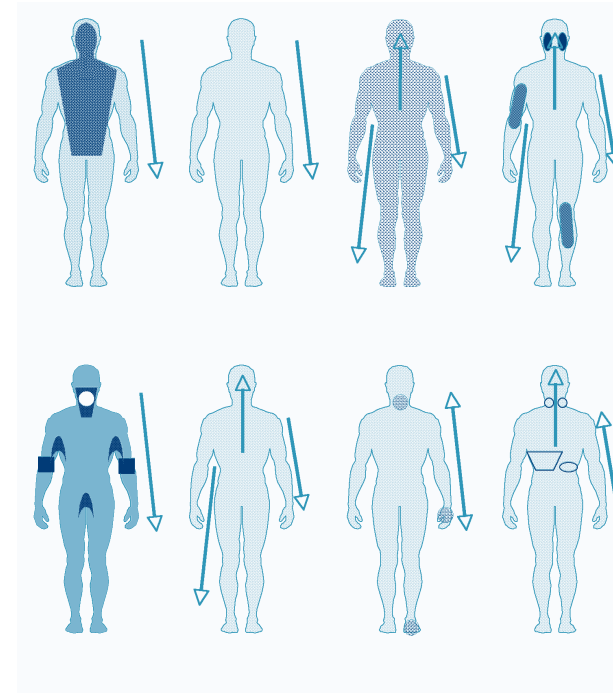
* Cuadro integrado por el Dr. Sarbelio Moreno, 2006.

- Frecuentemente la mamá se percató de la enfermedad del niño una vez establecido el exantema, y acude con el médico cuando éste ya está instalado, por lo que es crucial interrogarla para conocer los signos y síntomas que lo antecedieron, dónde y cómo inició el exantema, si lo acompañó algún signo o síntoma y cómo evolucionaron las lesiones, para así poder diferenciarlos.
- Las enfermedades exantemáticas se parecen entre sí, es por lo tanto recomendable hacer un diagnóstico diferencial adecuado, por ejemplo:

Si valoramos a un paciente con un exantema maculopapular eritematoso en cara, tronco y extremidades superiores, es muy difícil diferenciar entre un sarampión leve, rubéola, exantema súbito, eritema infeccioso, exantema por enterovirus o mononucleosis infecciosa o dengue; es por ello necesario aplicar un interrogatorio cuidadoso y completo para explorar más datos.

- Si el exantema fue precedido por un periodo prodrómico febril con signos y síntomas respiratorios durante una semana, tuvo manchas de Koplik en mucosa oral y conjuntivitis, y se instaló de manera cefalo-caudal, puede ser sarampión
- Si la fiebre fue mínima, presenta adenomegalias retroauriculares y el exantema inició en cara y posteriormente se diseminó al resto del cuerpo, primero al tórax y posteriormente a las extremidades, es probable que sea rubéola
- Si el exantema fue precedido por fiebre moderada o severa, inició en ambos carrillos y es confluyente a manera de bofetada y luego se tornó como se ve en la figura 1, sugiere eritema infeccioso.
- Si el exantema fue precedido de 3 a 7 días con fiebre elevada sin foco aparente y se instaló de manera generalizada, es probable que sea un exantema súbito.
- Si se detecta fiebre elevada, amígdalas muy crecidas con exudado amarillento en placas, adenomegalias cervicales importantes y esplenomegalia, sugiere una mononucleosis infecciosa.

FIGURA 1. DISTRIBUCIÓN DEL EXANTEMA



* Figura realizada por el Dr. Sarbelio Moreno, 2006

CUADRO 3. SIGNOS Y SÍNTOMAS QUE ACOMPAÑAN AL EXANTEMA

ENFERMEDAD	PERIODO PRODRÓMICO	HALLAZGOS ASOCIADOS
Sarampión	Duración: 3 a 4 días a 1 semana Fiebre: 39-40° C, se intensifica 3-4 días previos al exantema y persiste hasta 3 días del inicio del mismo. Coriza: estornudos, congestión nasal, mucosa o purulenta, desaparece al día 3 o 4 del exantema Conjuntivitis: hiperemia, lagrimeo, fotofobia, edema palpebral y líneas de Stimson Tos: seca que se torna productiva, 1-2 semanas ^{3,26}	Enantema Manchas de Koplik: blancas puntiformes (1 a 3 mm) sobre la mucosa enrojecida de los carrillos, aparece a los 2 días del inicio de la fiebre y desaparece al iniciar el exantema. Puntos rojos en faringe que se confunden con congestión. Manchas de Hermann: puntos blancos de 1mm en amígdalas. Líneas de Stimson: zonas hemorrágicas, párpados inferiores se presentan 2 días después del inicio de la fiebre. Diarrea moderada y deterioro del estado nutricional. ^{25,26}
Rubéola	Duración: 14 a 23 días, generalmente desapercibido. Signos y síntomas leves de infección respiratoria alta Febrícula: un poco antes o simultánea al exantema ^{4,25}	Linfadenopatía generalizada: suboccipitales, posauriculares y cervicales. Precede 3 días a la fiebre y el exantema. Poliartralgia o poliartrosis generalizada en adolescentes y adultos, particularmente mujeres. ⁴
Varicela	Duración: 24 a 48 horas Fiebre, cefalea, malestar general, anorexia, dolor faríngeo y abdominal. Cuadro más severo en adultos: fiebre intensa, mialgias y a veces disnea. Estos síntomas pueden prolongarse a la fase exantemática ^{11,25,29,33}	Enantema: vesículas similares a las de la piel en paladar duro y amígdalas (confluentes: simulan amigdalitis aguda), larínge (disfonía), párpado (blefaritis) y vulva (rascado predispone a vulvovaginitis). ^{11,25,29}
Escarlatina	No existe	Fiebre elevada paralela al exantema y enantema, escalofríos, vómito y cefalea. Faringoamigdalitis: tonsilas hiperémicas y edematosas con exudado blanco grisáceo. Enantema: pequeños puntos rojos hemorrágicos en paladar duro y blando Lengua edematosa y roja, cubierta de una placa blanca por donde protruyen las papilas (fresa blanca), que al descamarse deja la lengua roja con papilas prominentes (fresa roja) ^{12,13,30-32}
Exantema súbito	Fiebre alta (≥39 °C) y abrupta, de 3 a 7 días de duración ^{15,16}	Enantema maculopapular faríngeo o palatino Adenomegalias cervicales o suboccipitales Conjuntivitis palpebral Cuadro gripal con amigdalitis u otitis (50%) Gastroenteritis Crisis convulsivas primarias ^{15,16,34}
Eritema infeccioso	Cuadro inespecífico: 7 a 10 días con fiebre, malestar general, mialgias y cefalea ^{17,18}	Artralgias y/o artritis: raras en el niño; más común en el adulto y más en mujeres. Crisis aplásicas: anemia, trombocitopenia y/o neutropenia. ¹⁷

* Cuadro integrado por el Dr. Sarbelio Moreno, 2006 .../

CUADRO 3. CONTINÚA		
ENFERMEDAD	PERIODO PRODRÓMICO	HALLAZGOS ASOCIADOS
Enterovirus	Varía de acuerdo al agente, generalmente no presentan periodo prodrómico o pueden presentar un cuadro febril inespecífico, de baja intensidad ^{19,22}	Cuadro leve de infección gastrointestinal o en las vías respiratorias. Habitualmente sólo se presenta el exantema. Adenomegalias submandibulares o cervicales ^{19,21,22}
EPMB	Coxsackie A 16: sin periodo prodrómico en el 50% de los niños, en el otro 50% cuadro febril inespecífico de 1 a 2 días, con congestión faríngea y malestar general ²⁵ Enterovirus 71: fiebre intensa de duración variable, acompañada de vómito ²⁵	Adenomegalias submandibulares o cervicales ²⁵
Mononucleosis infecciosa	Fiebre de 1 a 3 semanas de evolución, de difícil control, que no se modifica con tratamiento antibiótico ^{24,35,36}	Amigdalitis: importante con placas blancas grisáceas o amarillentas Adenopatía generalizada, de predominio cervical posterior, fijas, a veces dolorosas. Hepato y/o esplenomegalia: a veces acompañada de ictericia generalizada ^{24,35}

2. Complicaciones

Es de vital importancia para el clínico saber diferenciar entre datos clínicos de la propia enfermedad, signos de agravamiento y complicaciones propias de la enfermedad.

CUADRO 4. COMPLICACIONES

ENFERMEDAD	COMPLICACIONES
Sarampión	Respiratorias: otitis media, mastoiditis, croup, traqueítis, neumonía, neumotórax y neumomediastino Neurológicas: crisis convulsivas febriles, encefalitis, panencefalitis esclerosante subaguda, síndrome de Guillain Barré, mielitis transversa, síndrome de Reye Gastrointestinales: diarrea, adenitis mesentérica, apendicitis, pancreatitis, hepatitis, estomatitis Oftalmológicas: queratitis, ulceración corneal, oclusión venosa central y amaurosis Hematológicas: aplasia medular de la serie blanca, púrpura trombocitopénica y coagulación intravascular diseminada Cardiovascular: pericarditis y miocarditis Dermatológicas: descamación severa, celulitis Hipocalcemia, desnutrición, miositis, nefritis, insuficiencia renal, muerte ³
Rubéola	Encefalitis, trombocitopenia, rubéola congénita ⁴
Varicela	Dermatológicas: infección bacteriana secundaria (impétigo) por <i>S. pyogenes</i> y <i>S. aureus</i> , celulitis, linfadenitis, abscesos subcutáneos, fascitis necrosante, varicela hemorrágica, ulcero-necrótica, gangrenosa y bulosa (más frecuentes en sujetos inmunodeficientes) Neurológicas: encefalitis (<i>ataxia cerebelosa</i>), meningocelitis, síndrome de Guillain Barré, mielitis transversa, síndrome de Reye (asociado a ingesta de salicilatos durante la enfermedad) Enfermedad estreptocócica invasora: sepsis, choque séptico, neumonía hematógena, meningocelitis. Neumonía, hepatitis, trombocitopenia, síndrome nefrótico, nefritis, síndrome urémico hemolítico, artritis, miocarditis, pericarditis y pancreatitis Herpes-Zóster: reactivación de la varicela en el paciente inmunodeprimido ^{8,9,11,37}
Escarlatina	Iniciales o supurativas: adenitis cervical, otitis media, sinusitis y bronconeumonía (son raras y más frecuentemente en inmunodeprimidos) Tardías o no supuradas: fiebre reumática y glomerulonefritis post-estreptocócica (más comúnmente secundaria a cepas de la piel) ¹³
Exantema súbito	Crisis convulsivas febriles: 10-20%, rara vez encefalitis y hepatitis. En pacientes inmunodeprimidos encefalitis y hepatitis severa ^{14,38,39}
Eritema infeccioso	Síndrome de poliartropatía Inmunodeficientes: hipoplasia eritroide crónica, crisis aplásica transitoria, hemorragias, anemia intensa, talasemia, trombocitopenia y neutropenia Embarazo: anasarca y muerte fetales Neurológicas: Encefalitis, meningitis aséptica, dolor neuropático regional, amiotrofia neurálgica Miocarditis, hepatitis, enfermedad de Kawasaki, fenómeno de Raynaud, poliarteritis nodosa, dematomiositis, neumonía, glomerulonefritis, púrpura de Henoch-Schönlein ¹⁸
Enterovirus	No existen complicaciones propiamente dichas de estos exantemas, sino otras presentaciones de éstos en otros sitios, como infecciones respiratorias, gastroenteritis, miocarditis, encefalitis, meningitis aséptica, conjuntivitis hemorrágica y síndromes similares a poliomielitis ¹⁹ Enterovirus 71: crisis convulsivas 28% y flacidez de miembros pélvicos 17% (síndrome similar a la poliomielitis) ²⁵
Mononucleosis	Encefalitis, anemia hemolítica, trombocitopenia Exantema asociado a ampicilina: 100% de pacientes con MI que ingieren este fármaco Largo plazo: enfermedad de Hodgkin, linfoma de Burkitt, carcinoma nasofaríngeo, síndrome hemofagocítico, enfermedad infoproliferativa asociada a X ^{23,24,35,36}

Cuadro integrado por el Dr. Sarbelio Moreno, 2006